

第 196 回日本神経学会

九州地方会プログラム・抄録集

日 時 : 平成 23 年 12 月 10 日(土) 8:00~17:07
受付開始 : 7:30~
会 場 : 琉球大学医学部 臨床講義棟 2 階 大講義室
当 番 : 琉球大学大学院医学研究科 循環器・腎臓・神経内科学 大屋 祐輔
会 費 : 当日会員 1,000 円

講 演 要 領

1. 講 演 時 間 : 6 分
2. 質 疑 : 2 分以内
3. プロジェクター : PC 液晶1台
OS:Windows のみ アプリケーション:Power Point
4. 対 応 メディア : USB メモリーのみ
5. ビ デ オ : Power Point 内の動画のみとします
6. ファ イ ル 名 : 演題番号-演者名.ppt としてください
7. 抄 録 : 神経学会の所定の用紙に記入の上、スライド受付時に必ず提出してください。

((注)) 発表者の方は、遅くとも発表の 30 分前までにメディアを提出してください。

〔 世話人会はランチョンセミナー終了後、13:00 より臨床講義棟 1 階(小講義室)にて開催致します。 〕

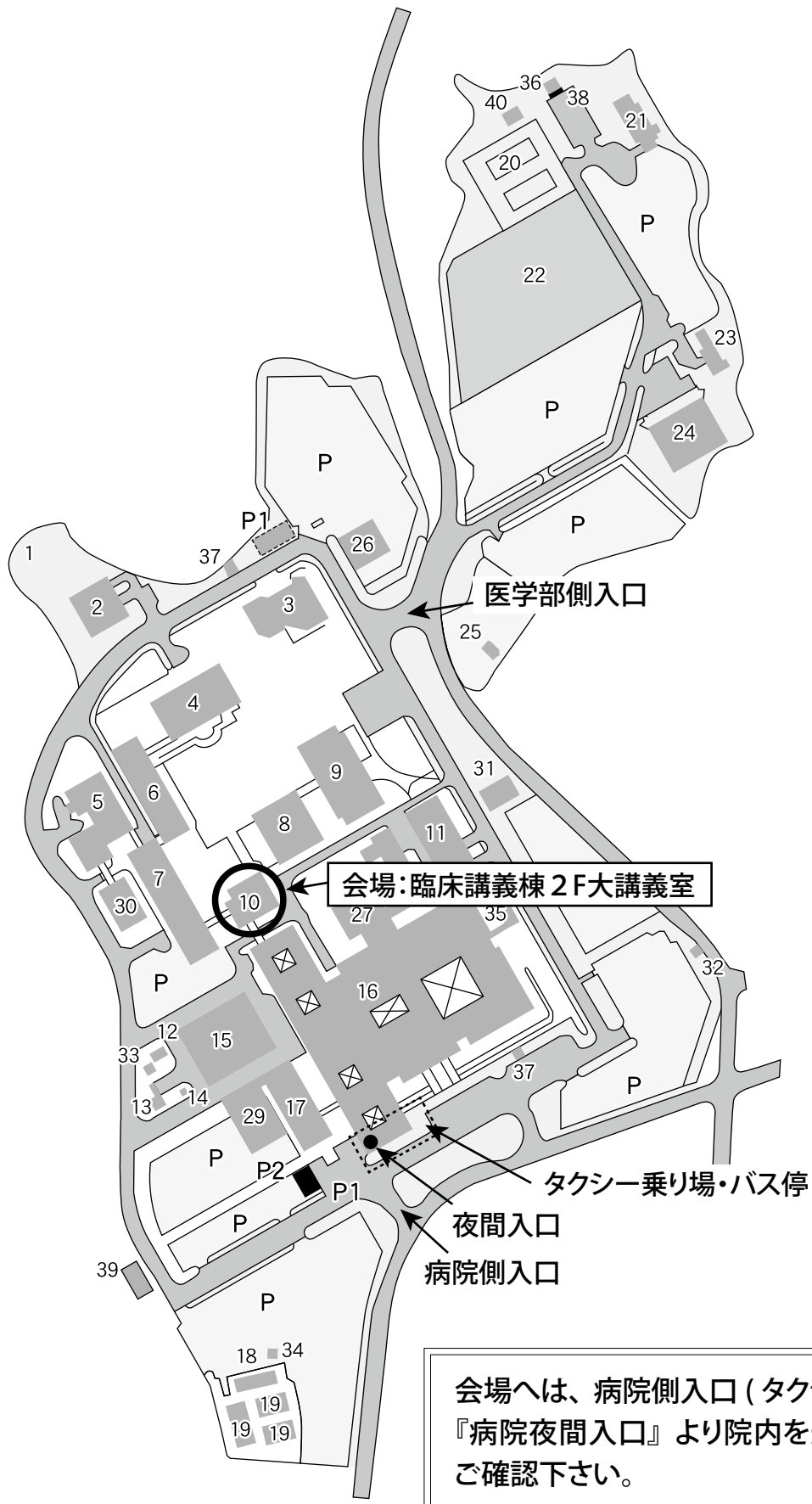
ランチョンセミナーのご案内

日 時 : 平成 23 年 12 月 10 日(土) 12:30~13:00
場 所 : 琉球大学医学部 臨床講義棟 2 階 大講義室
座 長 : 大屋 祐輔
講 演 : 「日本人における脳梗塞治療のストラテジー
～抗血栓薬のリスク&ベネフィット～」
東京都済生会中央病院 神経内科部長・脳卒中センター長
星野 晴彦 先生

共 催 : 第 196 回日本神経学会九州地方会
大塚製薬株式会社

会場へのご案内

— 琉球大学医学部 臨床講義棟 2F —



座長一覧

セッション	時間	演題番号	氏名	所属
1	8:00 ~ 8:56	1-7	松岡秀樹	鹿児島大学
2	8:56 ~ 9:52	8-14	平野照之	熊本大学
3	9:52 ~ 10:40	15-20	法化図陽一	大分県立病院
4	10:40 ~ 11:28	21-26	高島 洋	佐賀県立病院好生館
5	11:28 ~ 12:24	27-33	大八木保政	九州大学
	12:30 ~ 13:00	ランチオンセミナー		
	13:00 ~ 13:30	世話人会		
6	13:30 ~ 14:18	34-39	湧川佳幸	九州医療センター
7	14:18 ~ 15:06	40-45	綾部光芳	久留米大学
	15:06 ~ 15:15	(休憩)		
8	15:15 ~ 16:11	46-52	古谷博和	NHO 大牟田病院
9	16:11 ~ 17:07	53-59	末原雅人	NHO 沖縄病院

セッション1 (8:00~8:56)

松岡秀樹 (鹿児島大学)

1. 多発する脳梗塞を繰り返した Trousseau 症候群の 1 例
佐世保市立総合病院 内科 川崎玲奈
2. 腕頭動脈内の異常構造物を塞栓源として発症した脳梗塞の一例
熊本赤十字病院 神経内科 中間達也
3. 下行大動脈原性脳塞栓症の一例
国立病院機構 福岡東医療センター 脳血管内科 東佐保
4. 抗精神病薬の関与が考えられた奇異性脳塞栓症の一例
鹿児島医療センター脳血管内科 山下ひとみ
5. Micro-embolic signals (MES) の検出を治療効果判定に用いた脳梗塞の 1 症例
今村病院分院 神経内科 精松貴成
6. 発語困難で発症した頭頂葉梗塞の一症例
京都市立病院 神経内科 藤田篤史
7. HACEK 群による感染性心内膜炎が原因となった心原性脳塞栓症の 1 例
熊本大学 神経内科 進藤誠悟

セッション2 (8:56~9:52)

平野照之 (熊本大学)

8. 手掌・両側口症候群を呈した橋出血の一例
佐賀大学医学部 地域医療支援学講座 山口りか
9. Limb shaking で発症した脳静脈血栓症の一例
九州労災病院 脳血管内科 古田芳彦
10. 経食道心エコーでの経時的な観察が有用であった乳頭状弾性線維腫の 1 例
九州医療センター 脳血管神経内科 國場和仁
11. 認知症で発症し PET-CT が診断に有用であった血管内リンパ腫の 1 例
熊本大学 神経内科 永利聡仁
12. β サラセミアの関与が疑われた若年性脳梗塞の 1 例
熊本市市民病院 俵 望
13. 甲状腺機能亢進症と類もやもや病を合併した脳梗塞の 1 例
済生会熊本病院脳卒中センター神経内科 河野浩之
14. 脳動静脈奇形を伴った脳表へモジゲリン沈着症の 1 例
大分大学総合内科学第 3 講座 天野優子

15. 可逆性脳梁膨大部病変を伴った脳炎の 2 例
済生会熊本病院神経内科 塚本 遥
16. 初期に可逆性の脳梁膨大部病変を伴う軽症脳炎脳症(MERS)に類似した画像所見を呈した急性散在性脳脊髄炎の一例
聖マリア病院 脳血管内科・神経内科 前田 亘一郎
17. ステロイドが著効した、後頭葉皮質に高信号を呈し脳波で PSD 様所見を呈した自己免疫性脳炎の一例
鹿児島市医師会病院 高口 剛
18. 潰瘍性大腸炎および腎血管性高血圧に合併した posterior reversible encephalopathy syndrome(PRES)の一例
済生会福岡総合病院神経内科 廣岡さとみ
19. 脳症と鑑別が必要だったチョウセンアサガオ中毒の一例
大分県立病院 神経内科 日野天佑
20. 視神経脊髄炎に強皮症を合併した 1 例
九州大学大学院医学研究院神経内科学 岩永育貴

21. 小脳に主病変がありメフロキンが有効であった PML の 2 例
熊本市民病院神経内科 山本文夫
22. 多発性硬化症に対するインターフェロン治療経過中に Basedow 病を発症した一例
長崎大学第一内科 本田智大
23. 持続性吃逆が診断に有用であった Neuromyelitis optica spectrum disorder の一例
産業医科大学医学部 神経内科学 松尾嘉三
24. 高齢発症抗アクアポリン 4 抗体陽性脊髄炎の臨床特徴
福岡大学神経内科 三嶋崇靖
25. 卵巣奇形腫除去なしに素早く症状軽快した抗 NMDA 受容体脳炎の一例
長崎市立市民病院内科 高橋良輔
26. 抗 GAD 抗体陽性 1 型糖尿病の治療中に高血糖性脳症と小脳失調症を併発した一例
鹿児島大学病院神経内科 篠原和也

27. 失調性感覚障害で発症しステロイドパルス療法が有効であった抗 GM2 IgM 抗体陽性 Guillain-Barré 症候群 (GBS) の 1 例
久留米大学医学部内科学講座 呼吸器・神経・膠原病内科部門 佐野謙
28. 抗 GM1/GalC 複合体抗体・末梢神経伝導ブロックを伴い、IVIG が著効した純粋運動型 Guillain-Barré 症候群の 1 例
南風病院 神経内科 小嵩明
29. 副甲状腺機能亢進症による高カルシウム (Ca) 血症が神経症状を修飾していたと思われるギラン・バレー症候群の 1 例
日本赤十字社長崎原爆病院 内科 吉田 真太郎
30. 慢性炎症性脱髄性多発ニューロパチー (CIDP) の経過中に巨大 S 状結腸症を合併した 1 例
諫早総合病院 神経内科 清水俊匡
31. 多発末梢神経障害で発症し、両頸髄前角から長大な横断性脊髄病変を呈した acute severe combined demyelination の 1 例
今給黎総合病院神経内科 甲斐太
32. 亜急性に下肢脱力が進行し、L3 に限局する形質細胞腫を伴った POEMS 症候群の 1 症例
宮崎大学医学部 内科学講座 神経呼吸器内分泌代謝学分野 石井信行
33. ステロイド、免疫グロブリンにより IgG4 が減少した Churg-Strauss 症候群の一例
九州厚生年金病院 秋山拓也

ランチョンセミナー (12:30~13:00)

「日本人における脳梗塞治療のストラテジー ~抗血栓薬のリスク&ベネフィット~」
東京都済生会中央病院 神経内科部長・脳卒中センター長 星野 晴彦 先生

世話人会・休憩 (13:00~13:30)

セッション 6 (13:30~14:18)

湧川佳幸 (九州医療センター)

34. 頭部 MRI 矢状断撮影が診断に有用であった特発性前大脳動脈解離に基づく脳梗塞の 1 例
琉球大学医学部附属病院 第三内科 崎間洋邦
35. ペーロン競漕中に発症したと思われる椎骨動脈解離の 1 例
日本赤十字社長崎原爆病院内科 向野晃弘
36. 椎骨動脈解離から小脳梗塞と脊髄梗塞を生じた 1 例
九州労災病院 脳血管内科 白石 渉
37. 頸椎 C6 レベルの右椎骨動脈解離から橋梗塞をきたした 1 例
九州医療センター 脳血管神経内科 鎌田和宏
38. 後下小脳動脈単独解離による小脳梗塞の 2 例
済生会福岡総合病院 神経内科 高下純平
39. 片側の顔面および上下肢のしびれ発作が頻発し、TIA との鑑別を要した頸部脊柱管狭窄症の 1 症例
健康保険直方中央病院 神経内科 下家恵一

セッション 7 (14:18~15:06)

綾部光芳 (久留米大学)

40. 入院時発熱なく、SIADH を呈したクリプトコッカス髄膜炎
佐賀県立病院好生館 脳神経内科 岩崎めぐみ
41. 可逆性脳梁膨大部病変を呈したインフルエンザ桿菌性肺炎の一例
福岡市民病院 神経内科 鮫島祥子
42. 髄液漏が原因と考えられた *Streptococcus agalactiae* による再発性細菌性髄膜炎の 1 例
福岡市民病院 神経内科 芥川宜子
43. 大腸癌術後に発症した脊椎硬膜外膿瘍の一例
福岡大学 神経内科 小松 孝
44. 多発脳神経障害を来した神経梅毒の一例
大分大学第 3 内科 藪内 健一
45. レベチラセタム (LEV) が著効した単純ヘルペス脳炎 (HSE) 後てんかんの一例
諫早総合病院 神経内科 長郷国彦

休憩 (15:06~15:15)

セッション 8 (15:15~16:11)

古谷博和 (NHO 大牟田病院)

46. 体幹失調のみから診断に至った Gerstmann-Straussler-Scheinker 病の 1 例
南風病院 神経内科 志々目 敏雄
47. 発症より 40 年以上経過した Duchenne 型筋ジストロフィー (DMD) の 2 例
NHO 熊本再春荘病院神経内科 石崎雅俊
48. Axial myopathy と cardiomyopathy の臨床像を呈した炎症性ミオパチーの 1 例
NHO 沖縄病院神経内科 森山宏遠
49. MIMECK の 1 例
鹿児島大学神経内科 野妻智嗣
50. 無辜丸症と性腺機能不全を伴ったミトコンドリア脳筋症の 1 例
産業医科大学神経内科 安田千春
51. 長期にわたる B 型肝炎治療薬ラミブジン投与に伴うミトコンドリアミオパチーの 1 例
九州大学大学院医学研究院神経内科学 藤井敬之
52. 緩徐に進行する歩行障害から、家族性の運動ニューロン疾患と考えた一症例
京都市立病院 神経内科 十川純平

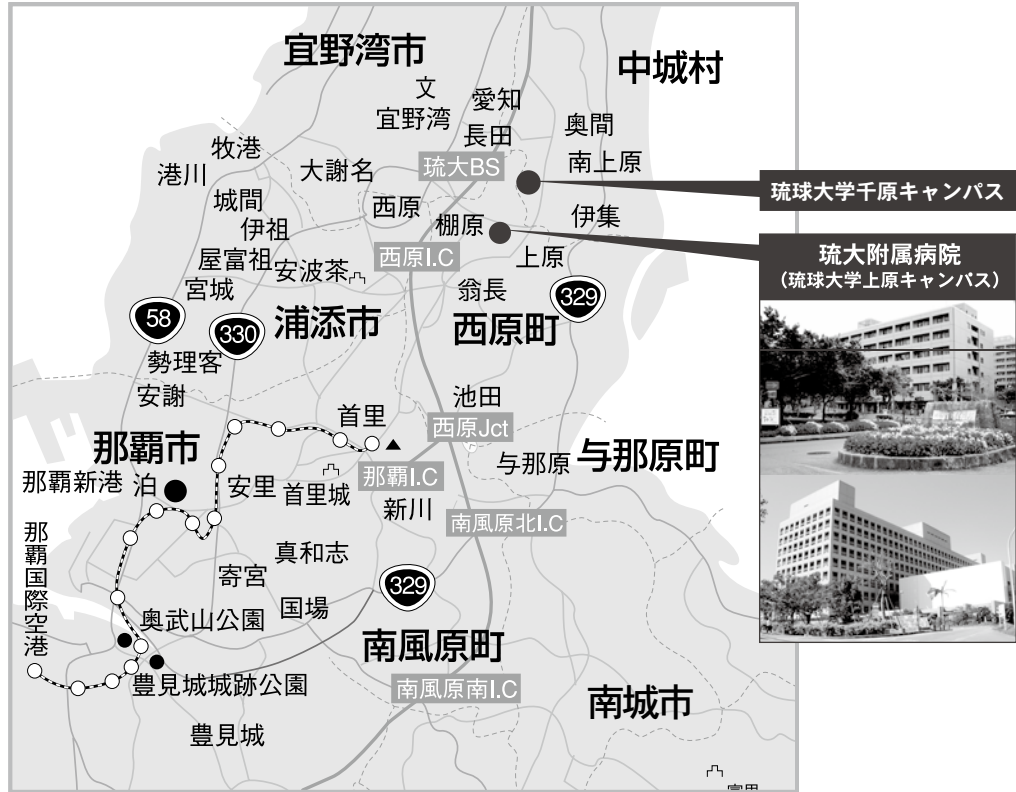セッション 9 (16:11~17:07)

末原雅人 (NHO 沖縄病院)

53. 長期経過した SCA8 4 症例の臨床所見
NHO 大牟田病院 神経内科 古谷博和
54. 成長期前の淡蒼球刺激は無効か？小児 DYT1 ジストニアの 2 例
貝塚病院 機能神経外科 宮城 靖
55. 書痙 3 例に対する治療の検討
長崎川棚医療センター・西九州脳神経センター 臨床研究部・神経内科 中根俊成
56. 広頸筋の不随意運動を認めた 2 症例の検討
長崎川棚医療センター・西九州脳神経センター 臨床研究部神経内科 権藤雄一郎
57. クロナゼパムが奏功した diabetic hemichorea-hemiballism の 2 症例
春回会長崎北病院 神経内科 湯浅隆行
58. ゴニサミド内服後に薬剤性羞明が遷延したパーキンソン病の一例
沖縄県立南部医療センター・こども医療センター神経内科 神里尚美
59. 人工呼吸器使用中の多系統萎縮症に起こった吃逆
国立病院機構西別府病院 神経内科 後藤勝政
60. 慢性炎症性脱髄性多発根神経炎様の臨床経過を辿った Charcot-Marie-Tooth 病の 1 例
飯塚病院神経内科 金藤秀治

アクセス図

Access



○—○— 沖縄都市モノレール (ゆいレール)

○交通機関○

●バス (那覇バス)

所要時間：那覇バスターミナルより本院まで約 50 分

97番 琉大線

経路：那覇バスターミナル～牧志～儀保～本院～長田～中部商業高校前～琉大北口

●タクシー・乗用車での所要時間

- ◆那覇市街より約 25 分
- ◆那覇空港より約 35 分
- ◆沖縄市街より約 20 分
- ◆モノレール首里駅から約 10 分

※モノレール儀保駅からバス (97 番) で約 30 分